

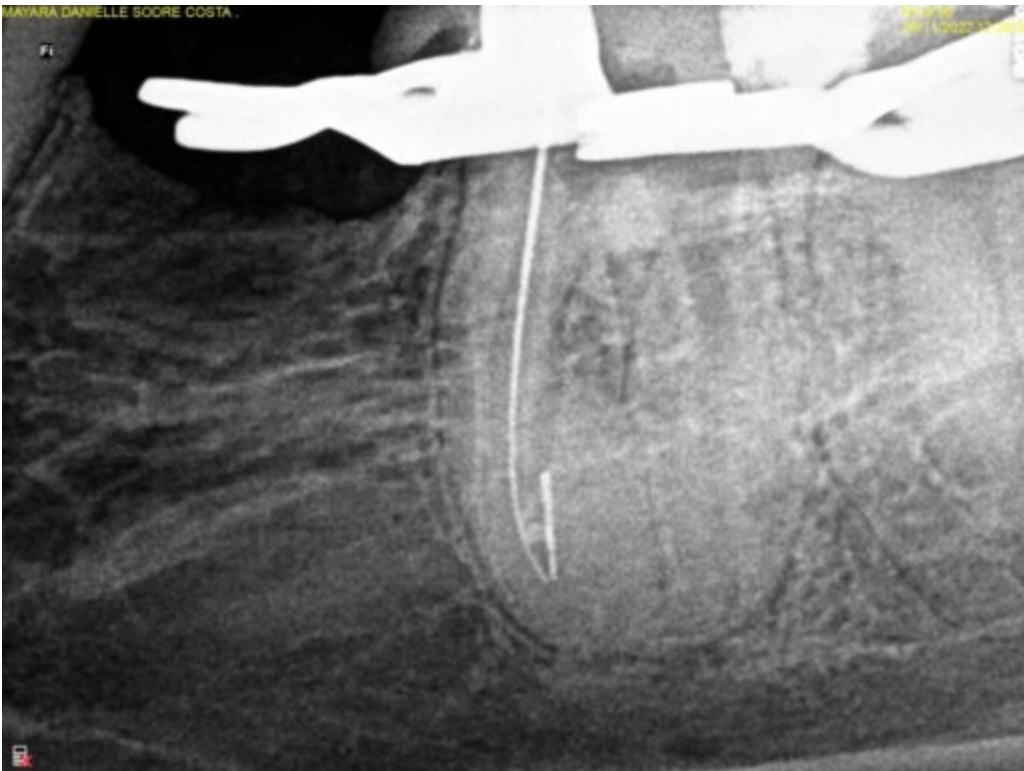Blog

Casos e Soluções

[Remoção de cone de prata molar superior](#)

por [Jessica Carvalho](#) | 11 de agosto de 2023 | [Tratamentos Diversos](#) | 0 comentários

[Leia mais](#)

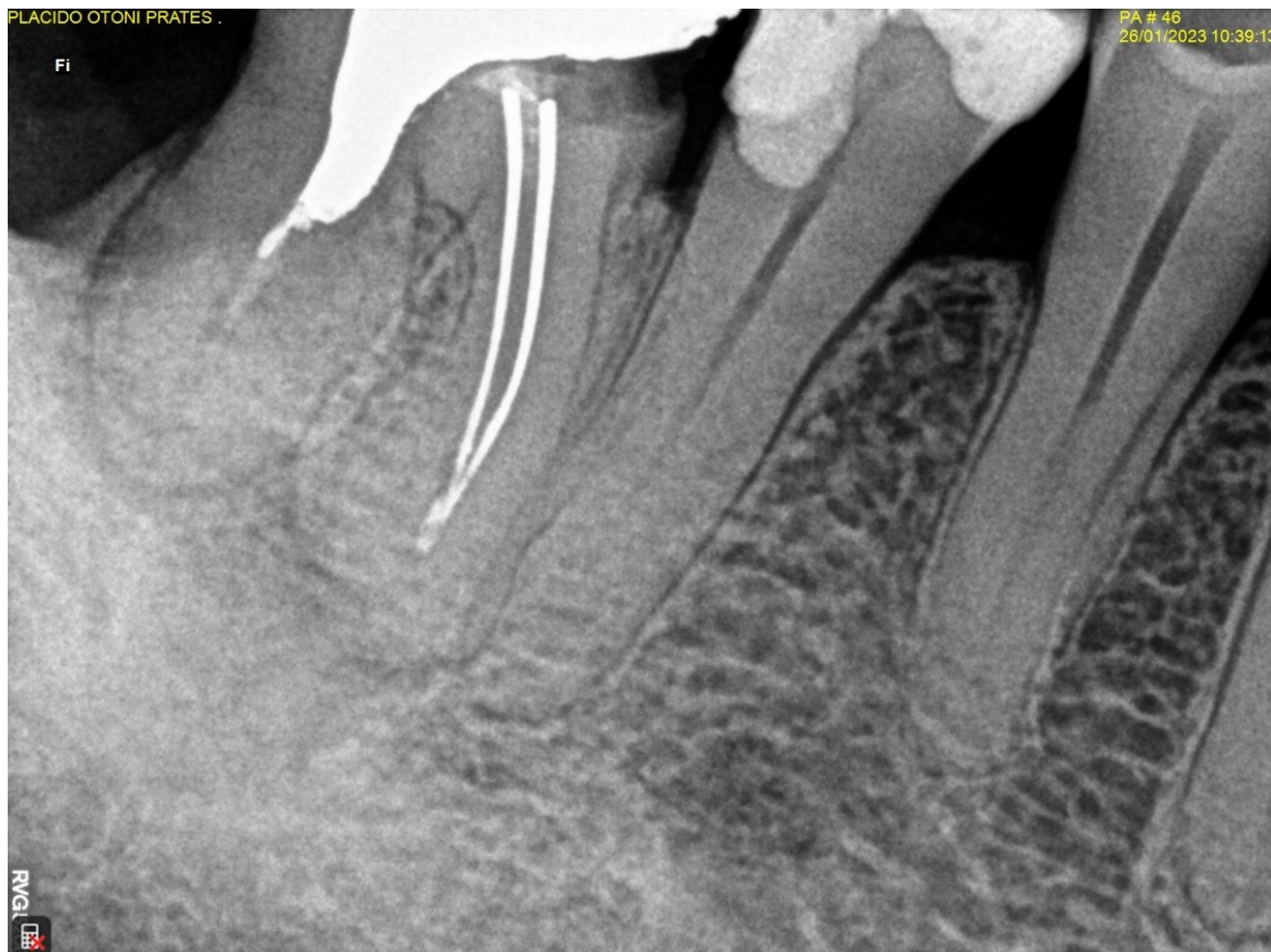

[Remoção de Lima fraturada](#)

por [Claudio Moreira](#) | 31 de janeiro de 2023 | [Remoção de Pinos](#) | 0 comentários

Existem várias técnicas para remoção de lima fraturada e instrumentos fraturados no canal e é bom que o Endodontista conheça todas elas, pois a cada caso uma determinada técnica pode funcionar em detrimento das outras. Remoção de Lima Fraturada Para a remoção...

[Leia mais](#)

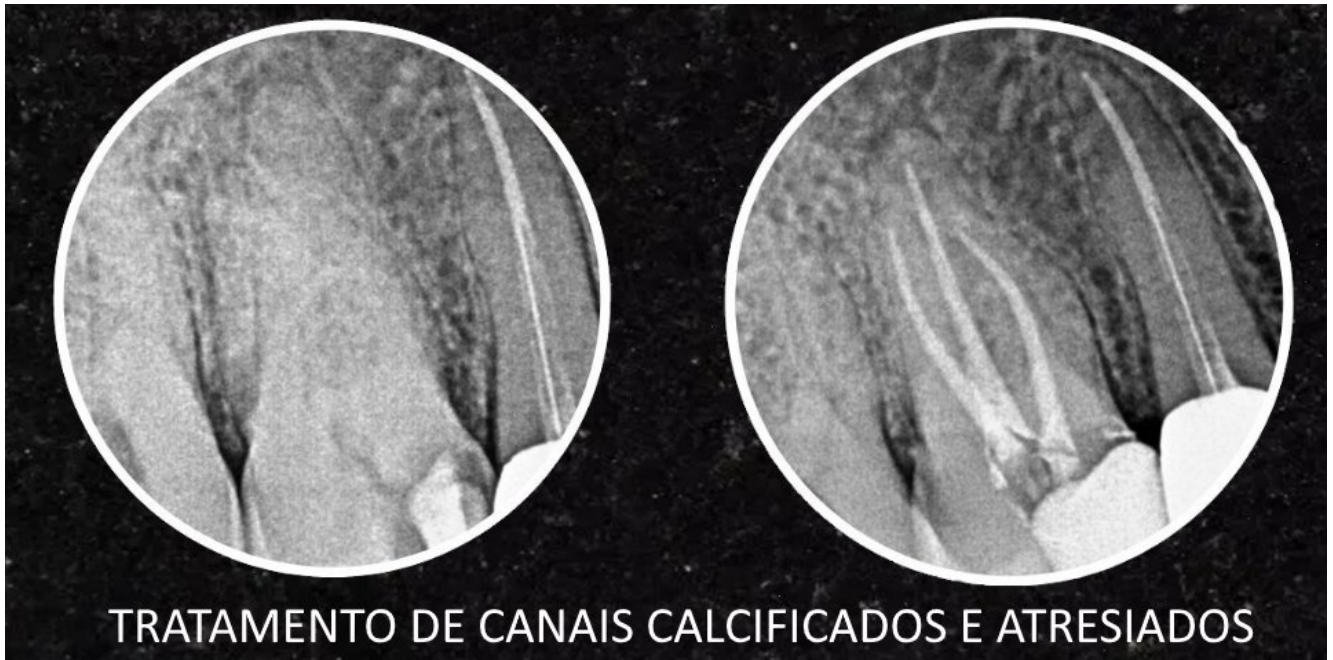

Remoção de Cones de Prata

por [Claudio Moreira](#) | 27 de janeiro de 2023 | [Tratamentos Diversos](#) | 0 comentários

REMOÇÃO DE CONES DE PRATA NOS CANAIS MV e ML

[Leia mais](#)

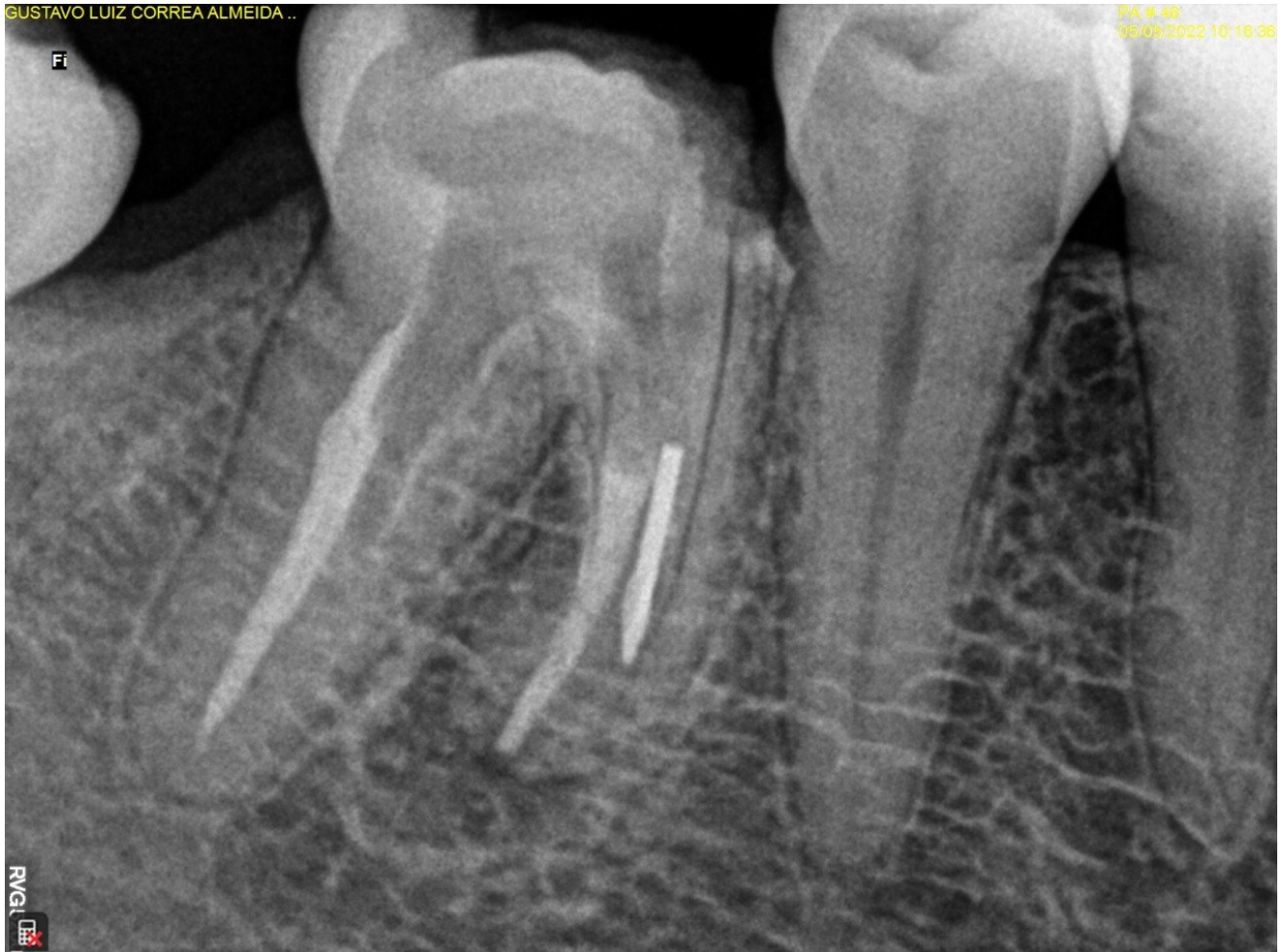

[O que é um Canal Calcificado](#)

por [Claudio Moreira](#) | 25 de janeiro de 2023 | [Tratamentos Diversos](#) | 0 comentários

O que é um canal calcificado? Um canal radicular calcificado é um canal dentário que tem uma camada de cálcio ou outros minerais depositados em sua parede interna. Isso pode ocorrer devido a vários fatores, como a idade, a saúde geral, o uso prolongado de...

[Leia mais](#)

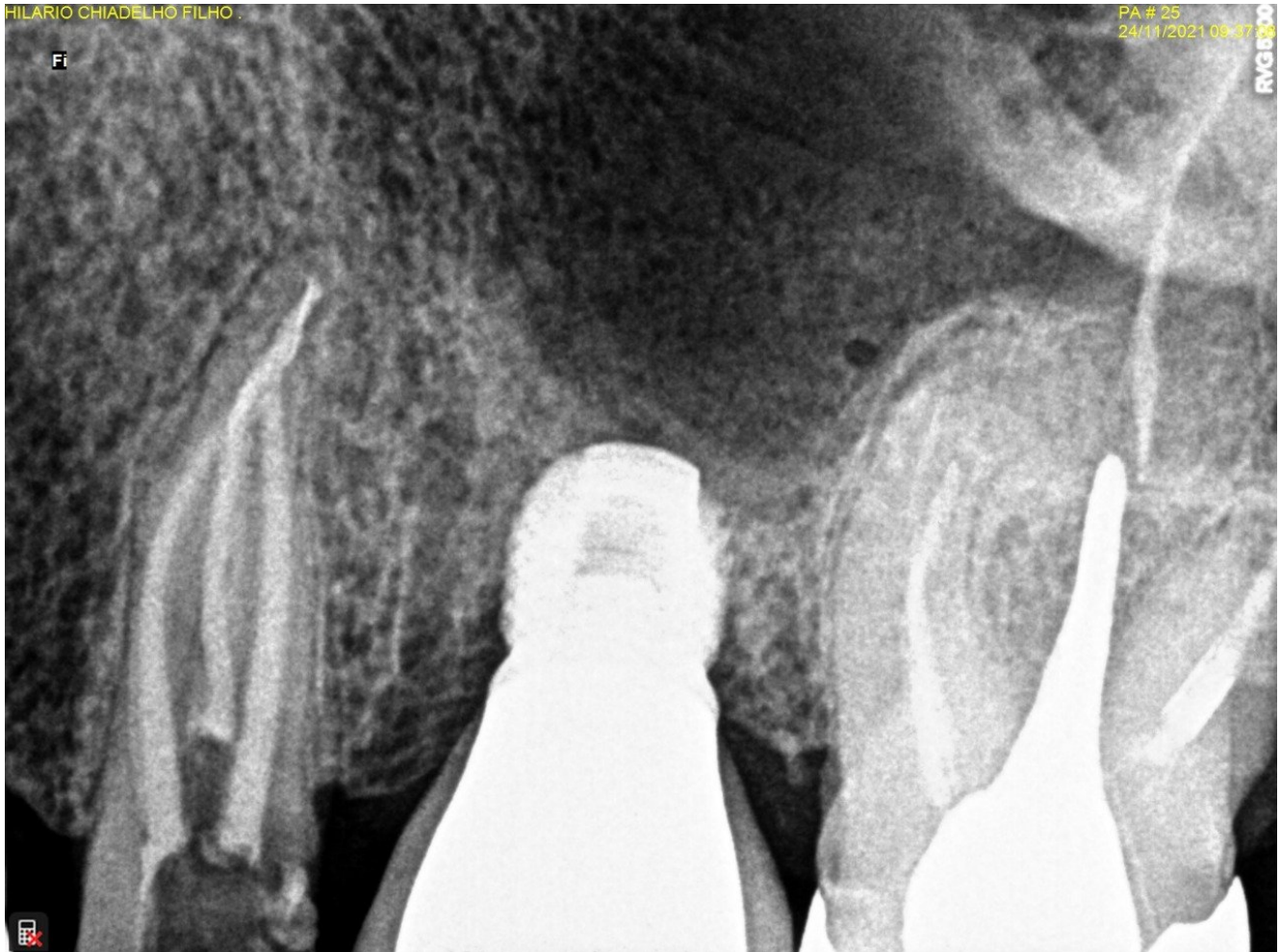

Remoção de broca gates fraturada dentro do canal

por [Claudio Moreira](#) | 26 de maio de 2022 | [Remoção de Pinos](#) | 0 comentários

De acordo com a imagem abaixo foi feita a remoção de um fragmento fraturado dentro do canal utilizando pontas específicas de ultrassom.

[Leia mais](#)



Dente com variação anatômica

por [Claudio Moreira](#) | 25 de novembro de 2021 | [Tratamentos Diversos](#) | 0 comentários

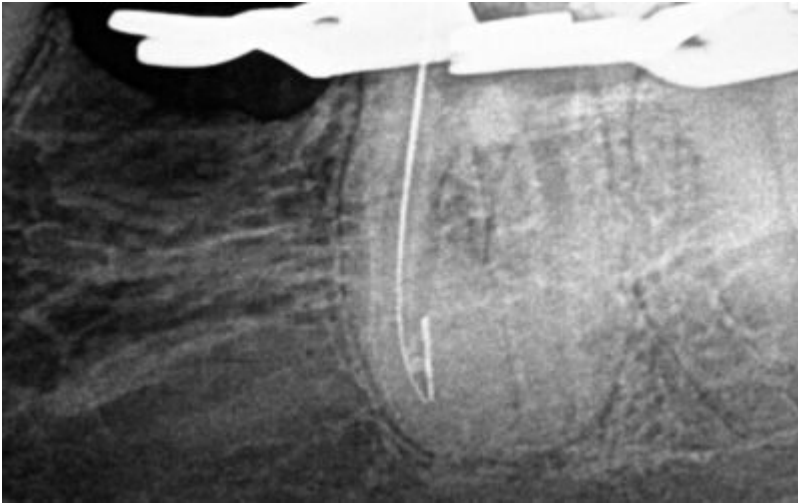
Segundo pré-molar superior esquerdo apresenta canais obturados mesio vestibular disto vestibular e palatino como mostra a radiografia em anexo. Veja esse outro caso complexo de remoção de pino aqui.

[Leia mais](#)

Remoção de cone de prata molar superior

11/ago/2023

[ler mais](#)

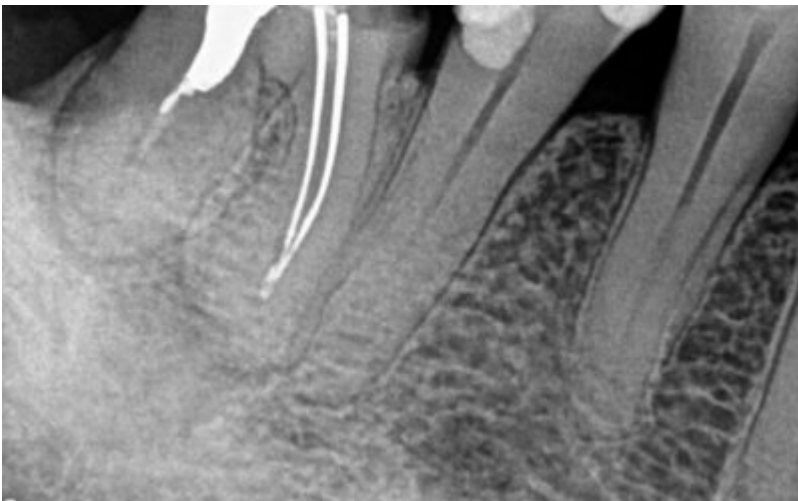


Remoção de Lima fraturada

31/jan/2023

Existem várias técnicas para remoção de lima fraturada e instrumentos fraturados no canal e é bom que o Endodontista conheça todas elas, pois a cada caso uma determinada técnica pode funcionar em detrimento das outras. Remoção de Lima Fraturada...

[ler mais](#)

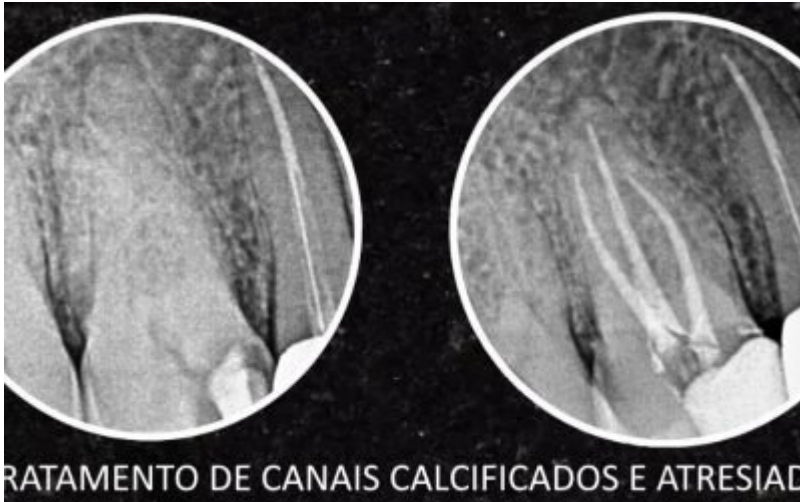

Remoção de Cones de Prata

27/jan/2023

REMOÇÃO DE CONES DE PRATA NOS CANAIS MV e ML

[ler mais](#)

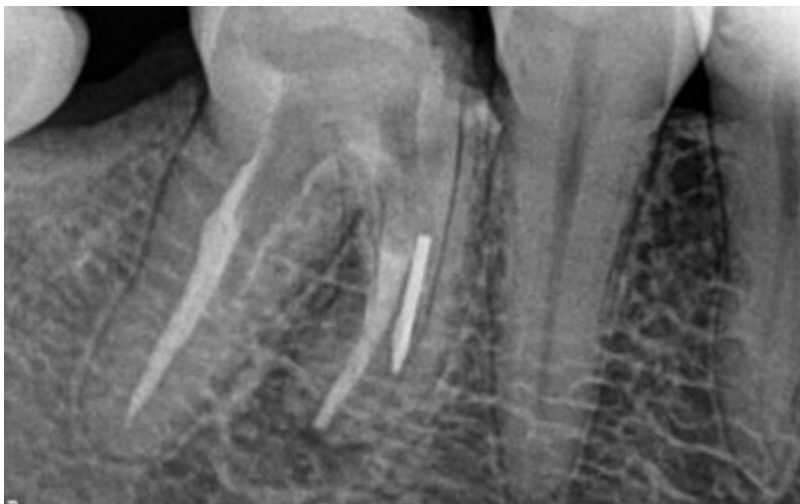

O que é um Canal Calcificado

25/jan/2023

O que é um canal calcificado? Um canal radicular calcificado é um canal dentário que tem uma camada de cálcio ou outros minerais depositados em sua parede interna. Isso pode ocorrer devido a vários fatores, como a idade, a saúde geral, o uso...

[ler mais](#)

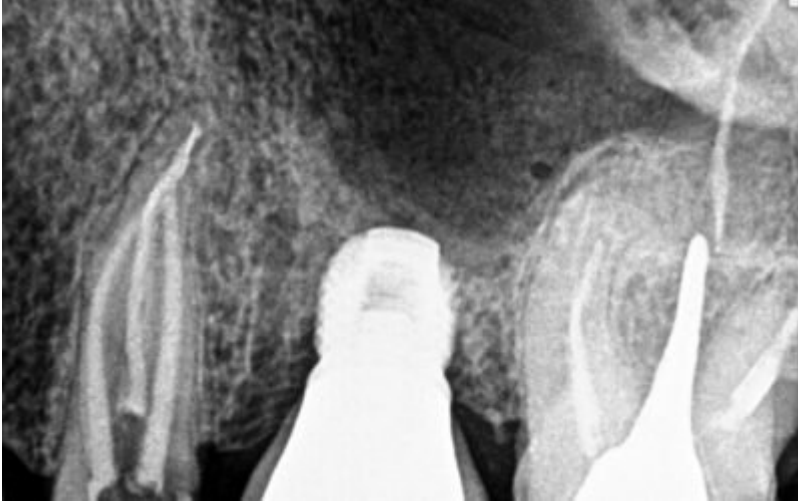

Remoção de broca gates fraturada dentro do canal

26/maio/2022

De acordo com a imagem abaixo foi feita a remoção de um fragmento fraturado dentro do canal utilizando pontas específicas de ultrassom.

[ler mais](#)



Dente com variação anatômica

25/nov/2021

Segundo pré-molar superior esquerdo apresenta canais obturados mesio vestibular disto vestibular e palatino como mostra a radiografia em anexo. Veja esse outro caso complexo de remoção de pino aqui

[ler mais](#)

[« Entradas Antigas](#)