

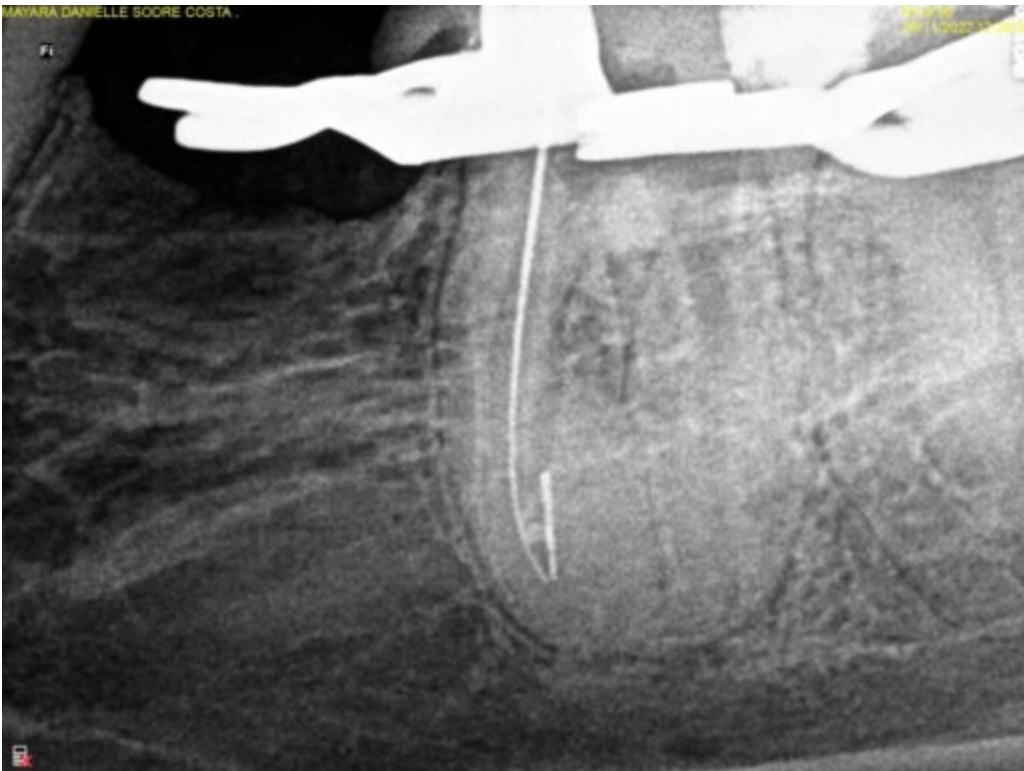Blog

Casos e Soluções

Remoção de cone de prata molar superior

por [Jessica Carvalho](#) | 11 de agosto de 2023 | [Tratamentos Diversos](#) | 0 comentários

[Leia mais](#)

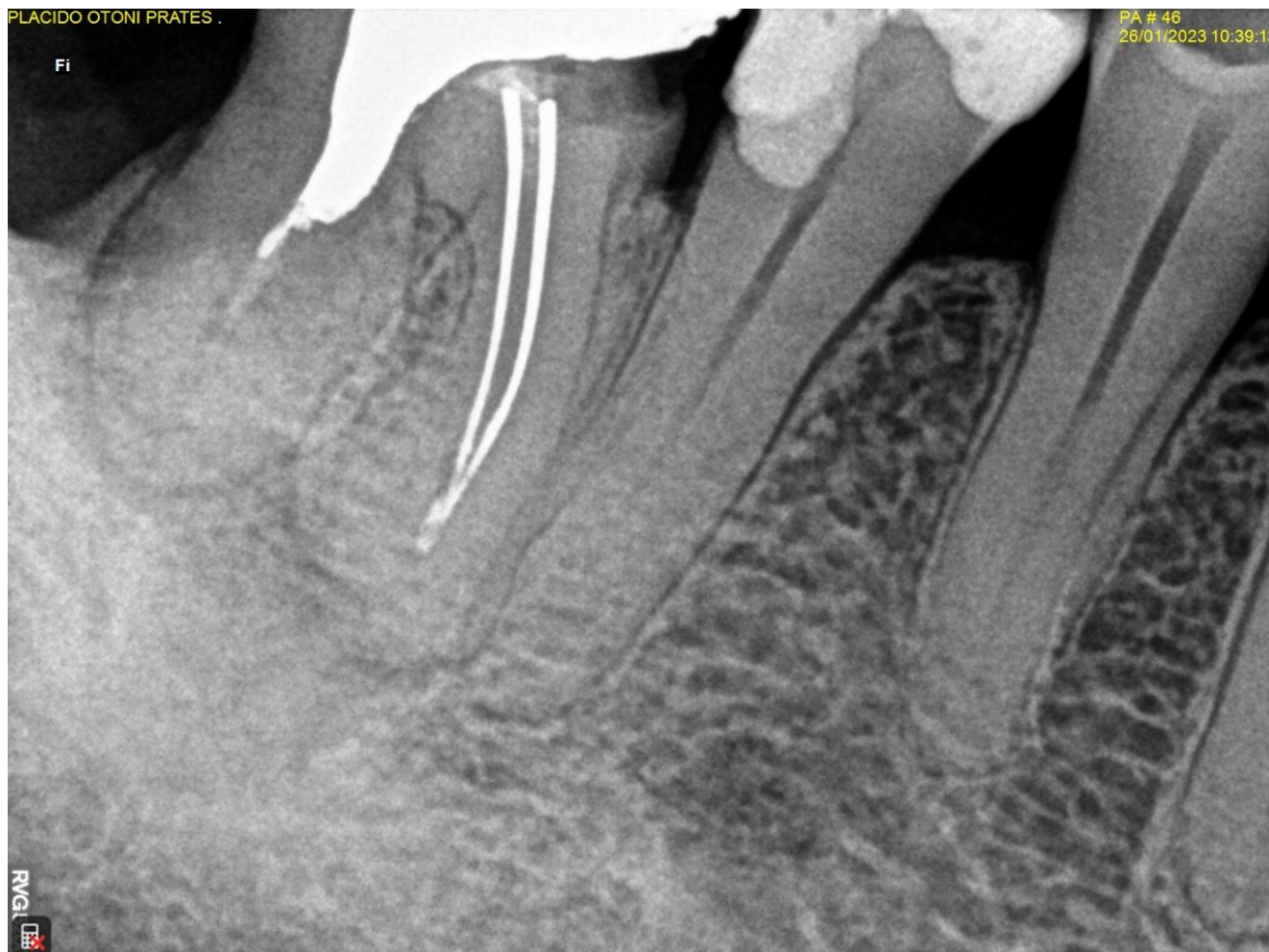

Remoção de Lima fraturada

por [Claudio Moreira](#) | 31 de janeiro de 2023 | [Remoção de Pinos](#) | 0 comentários

Existem várias técnicas para remoção de lima fraturada e instrumentos fraturados no canal e é bom que o Endodontista conheça todas elas, pois a cada caso uma determinada técnica pode funcionar em detrimento das outras. Remoção de Lima Fraturada Para a remoção...

[Leia mais](#)

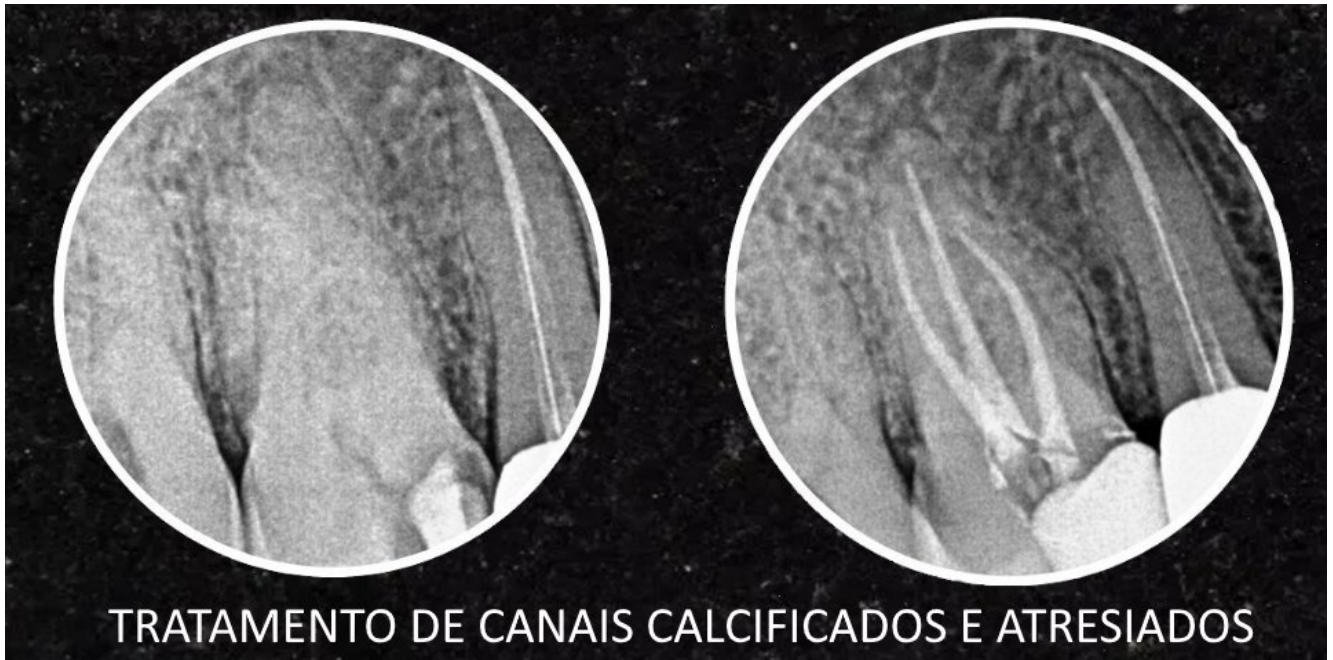

Remoção de Cones de Prata

por [Claudio Moreira](#) | 27 de janeiro de 2023 | [Tratamentos Diversos](#) | 0 comentários

REMOÇÃO DE CONES DE PRATA NOS CANAIS MV e ML

[Leia mais](#)

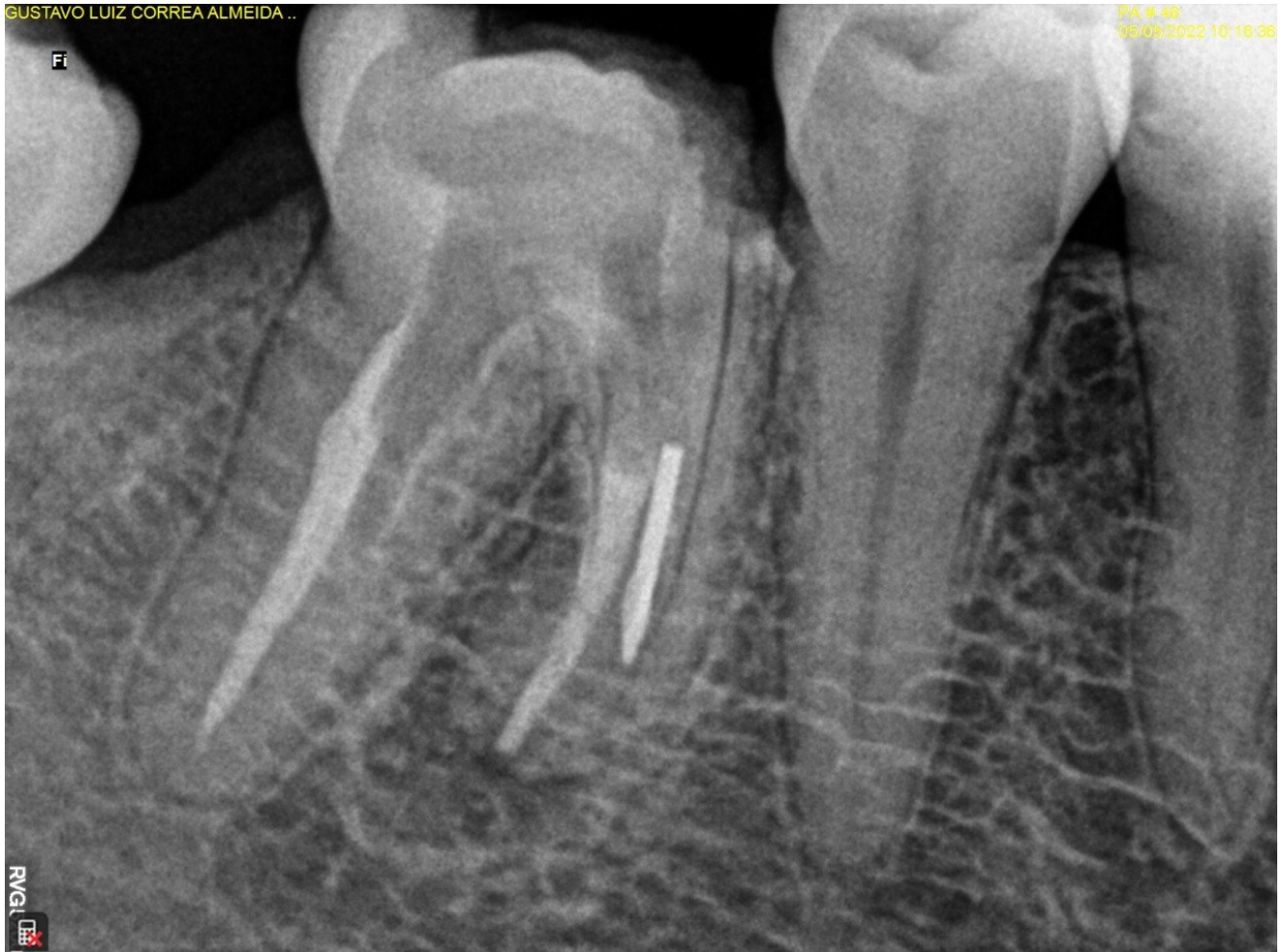

[O que é um Canal Calcificado](#)

por [Claudio Moreira](#) | 25 de janeiro de 2023 | [Tratamentos Diversos](#) | 0 comentários

O que é um canal calcificado? Um canal radicular calcificado é um canal dentário que tem uma camada de cálcio ou outros minerais depositados em sua parede interna. Isso pode ocorrer devido a vários fatores, como a idade, a saúde geral, o uso prolongado de...

[Leia mais](#)

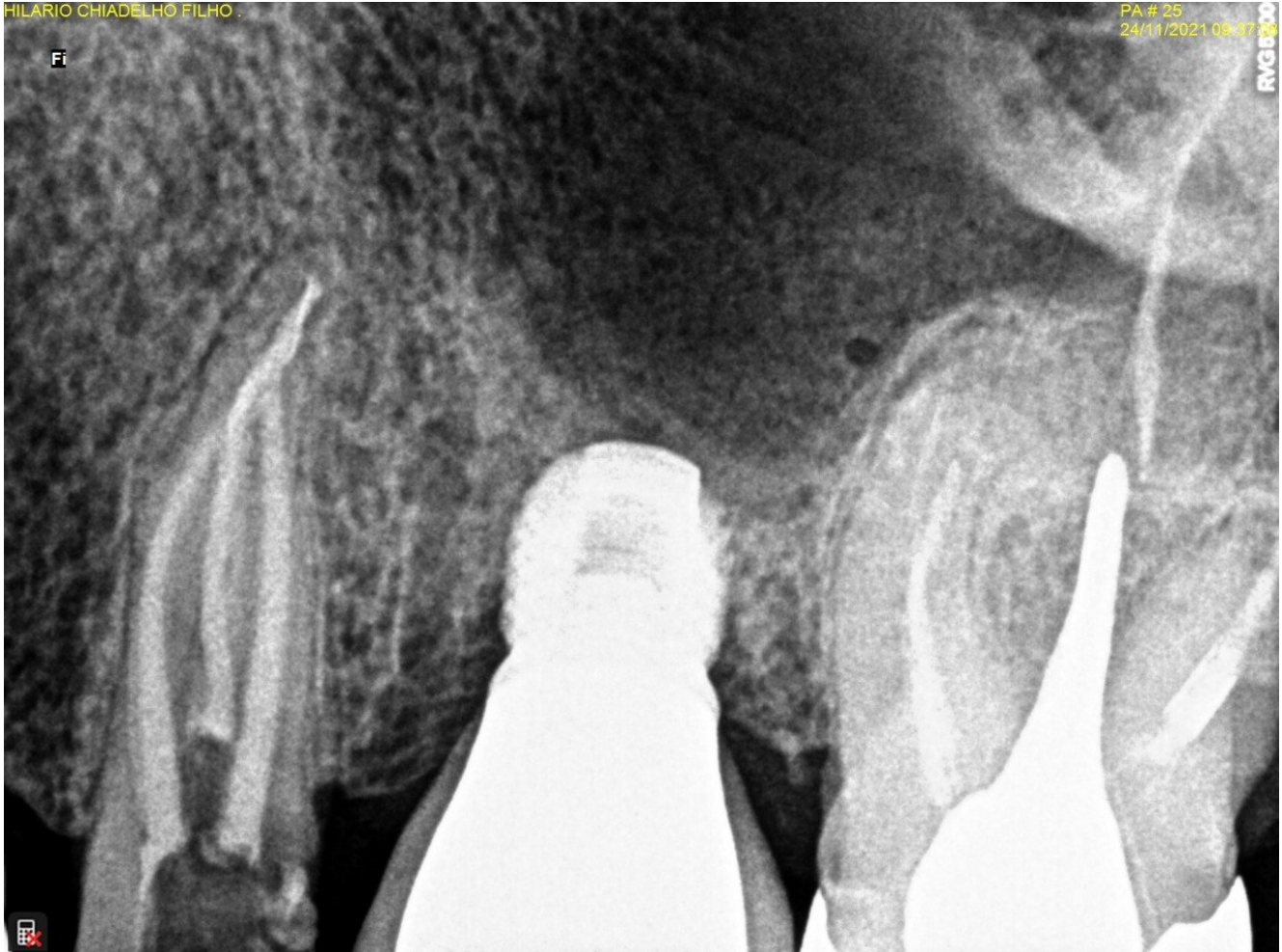

Remoção de broca gates fraturada dentro do canal

por [Claudio Moreira](#) | 26 de maio de 2022 | [Remoção de Pinos](#) | 0 comentários

De acordo com a imagem abaixo foi feita a remoção de um fragmento fraturado dentro do canal utilizando pontas específicas de ultrassom.

[Leia mais](#)

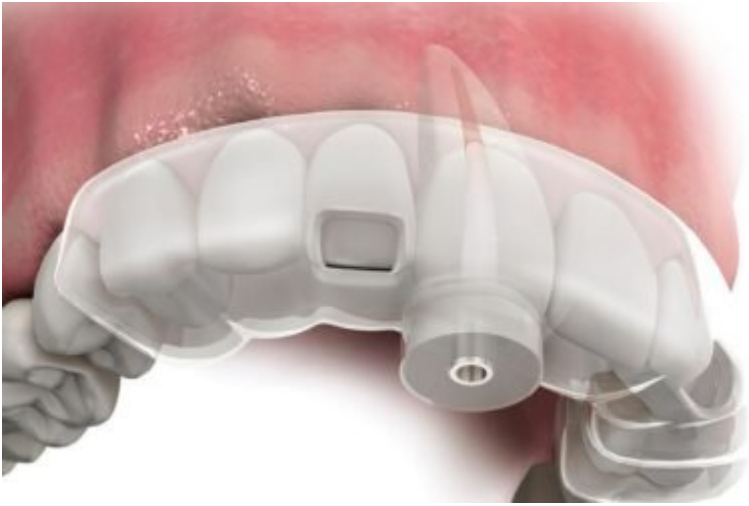

Dente com variação anatômica

por [Claudio Moreira](#) | 25 de novembro de 2021 | [Tratamentos Diversos](#) | 0 comentários

Segundo pré-molar superior esquerdo apresenta canais obturados mesio vestibular disto vestibular e palatino como mostra a radiografia em anexo. Veja esse outro caso complexo de remoção de pino aqui.

[Leia mais](#)

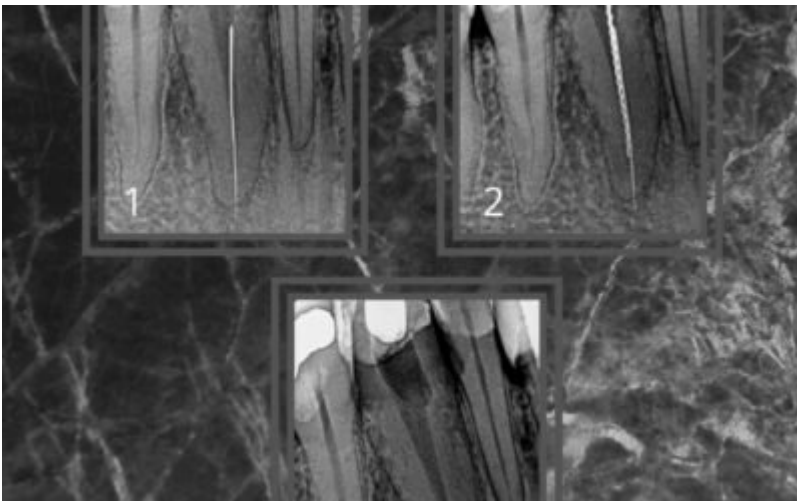


Prototipagem

4/out/2021

O que é prototipagem Antigamente a construção de moldes era feita por modelagem direta, mas agora estes são feitos com o auxílio de modernas ferramentas digitais, agilizando e aumentando a qualidade dos moldes, ou protótipos. O processo consiste em...

[ler mais](#)



Lima Fraturada que ultrapassou o forame Apical

26/out/2020

Neste caso, enviado por um colega, havia uma lima fraturada que ultrapassava o forame apical. Devido à grande dificuldade de remoção, por ela estar travada no forame, foi necessário usar uma lima Hedstroem com cola. E assim foi possível executar a...

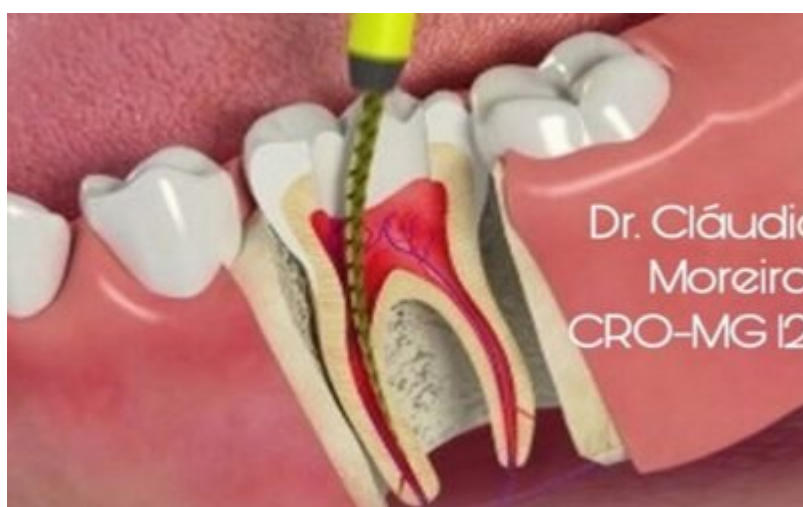
[ler mais](#)

Tratamento de Perfurações com MTA

26/jun/2020

Tratamento de Perfurações com MTA é solução para complicações indesejáveis que permitem a entrada de microorganismos nos tecidos que envolvem o dente. Em algumas situações, devido ao seu difícil diagnóstico, acesso limitado, ao tempo decorrido após...

[ler mais](#)



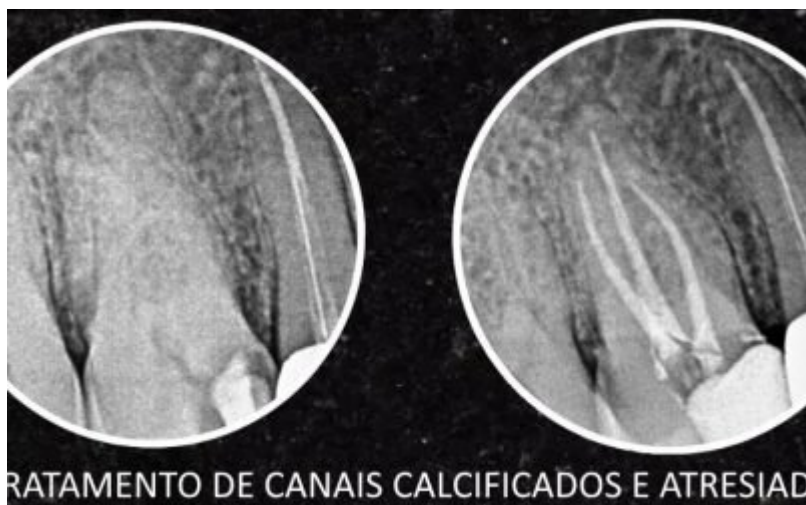O que é endodontia?

26/jun/2020

O que é Endodontia? Você já ouviu falar nisso? E em tratamento de canal? Há muitas informações que é preciso saber sobre o que é endodontia, essa especialidade da Odontologia, para que você nunca mais pense em fugir do seu dentista na hora que

mais...

[ler mais](#)

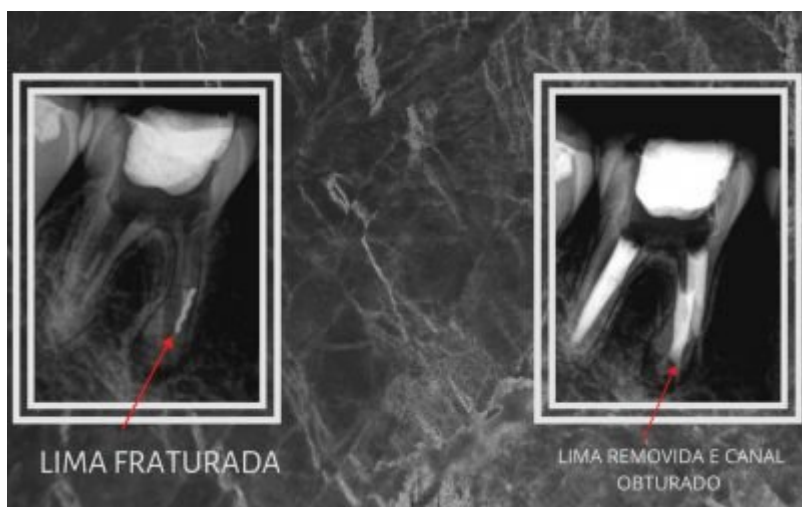


Localização de Canais Atresiaados e Calcificados

25/jun/2020

A Localização de Canais Atresiaados e Calcificados se torna necessária quando o tratamento de canal é dificultado pelo fato da diminuição do espaço que existe no interior do dente, que é normalmente ocupado pelo tecido pulpar (polpa) e é formado por...

[ler mais](#)



Remoção de Lima Fraturada

25/jun/2020

Existem várias técnicas para remoção de instrumentos fraturados no canal e é bom que o Endodontista conheça todas elas, pois a cada caso uma determinada técnica pode funcionar em detrimento das outras. Para a remoção de lima fraturada ou qualquer...

[ler mais](#)

[« Entradas Antigas](#)
[Próximas Entradas »](#)