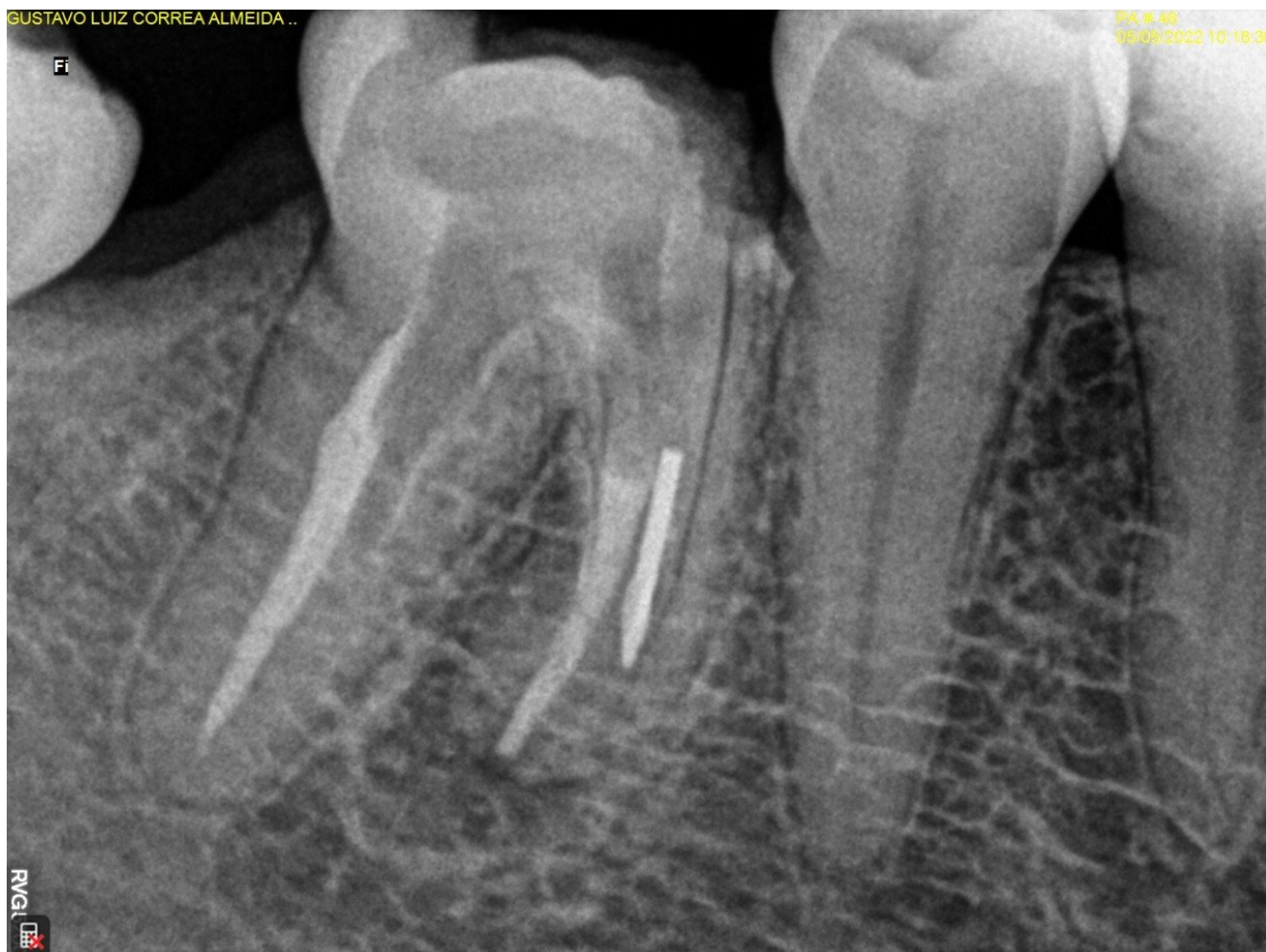

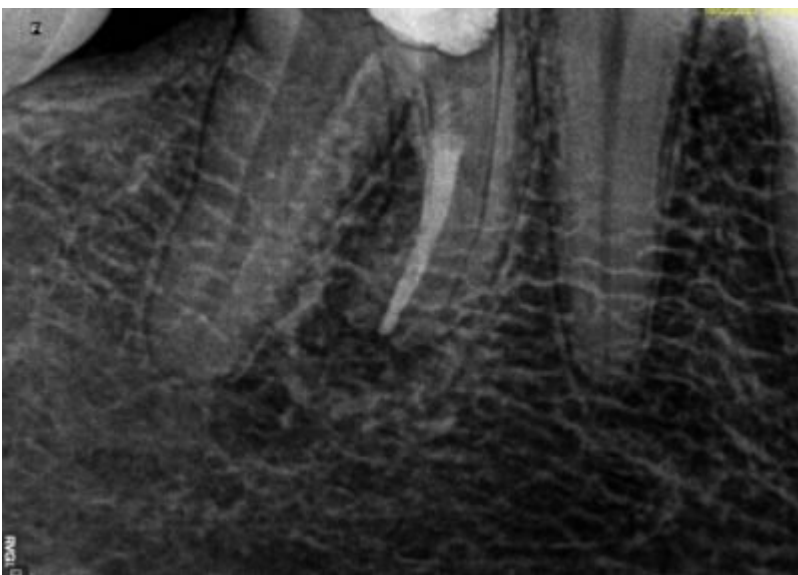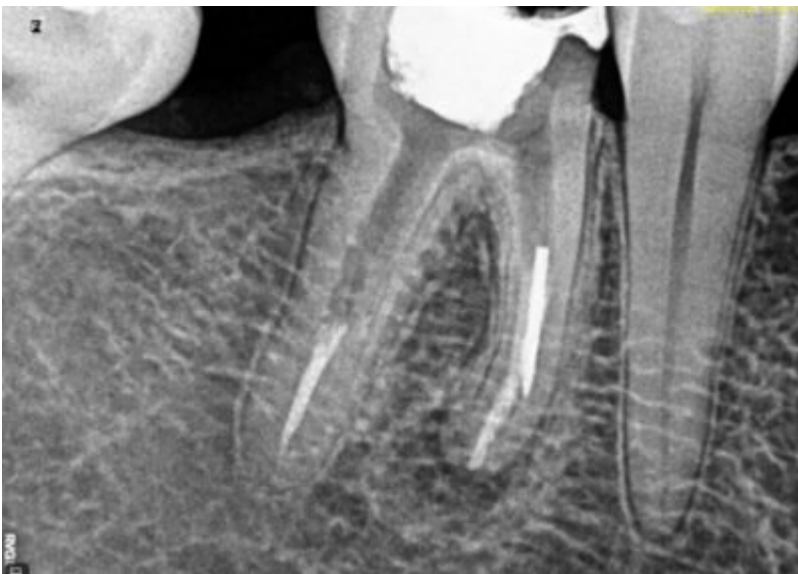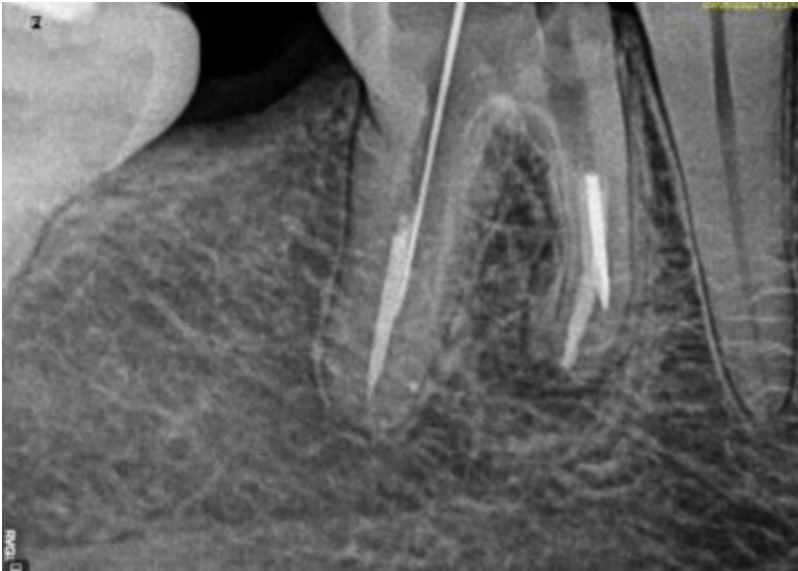
Remoção de broca gates fraturada dentro do canal

Remoção de broca gates fraturada dentro do canal

26/maio/2022 [Remoção de Pinos](#)



De acordo com a imagem abaixo foi feita a remoção de um fragmento fraturado dentro do canal utilizando pontas específicas de ultrassom.



Pesquisar por:

Posts recentes

- [Remoção de cone de prata molar superior](#)

- [Remoção de Lima fraturada](#)
- [Remoção de Cones de Prata](#)
- [O que é um Canal Calcificado](#)
- [Remoção de broca gates fraturada dentro do canal](#)

Categories

- [Remoção de Pinos](#)
- [Tratamentos Diversos](#)

Assuntos

[Canal Atresiado](#) [Canal Calcificado](#) [Endodontia](#) [Forame Apical](#) [Perfurações](#) [Remoção](#) [Remoção de](#)
[Cone de Prata](#) [Remoção de Pinos](#) [Retratamento](#) [Tratamento de Canal](#)

Arquivos

- [agosto 2023](#)
- [janeiro 2023](#)
- [maio 2022](#)
- [novembro 2021](#)
- [outubro 2021](#)
- [outubro 2020](#)
- [junho 2020](#)